


11 Jornadas de Formación EN CÁNCER DE TIROIDES Y DISECCIÓN EN CADÁVER 21-9-2021

Linfadenectomía Central y Lateral Cervical Funcional. Técnica Quirúrgica.



Sección Hospital Universitario
RAMÓN Y CAJAL
de Cirugía Endocrina

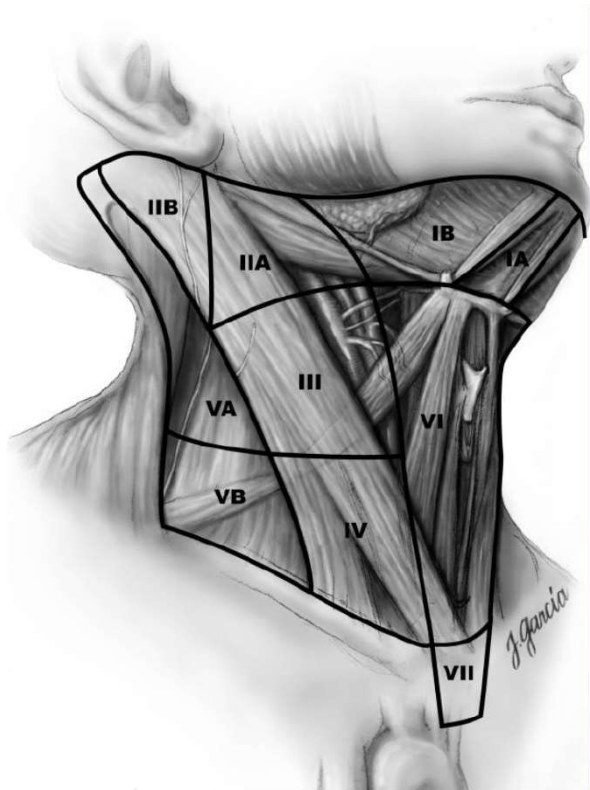
fundación
asisa +

Cátedra de
ONCOLOGÍA QUIRÚRGICA

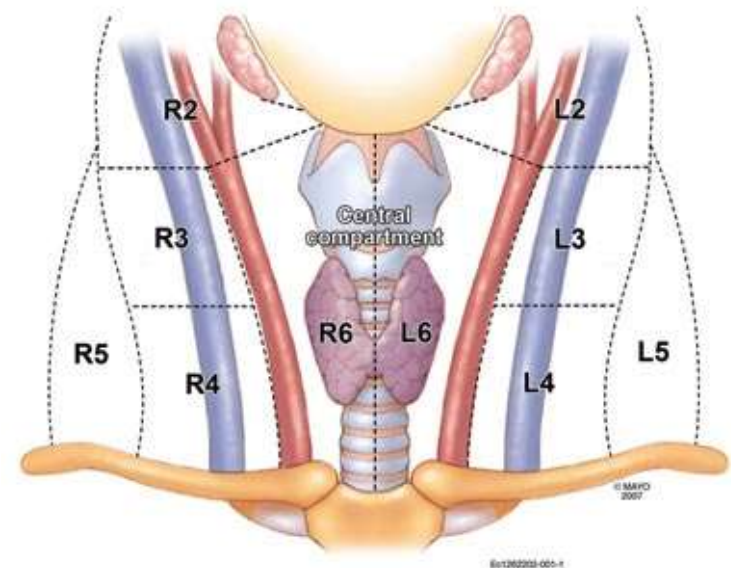
Dra. Patricia Luengo Pierrard
Hospital Ramón y Cajal.

Web:
catedra-oncologica-quirurgica

Niveles ganglionares

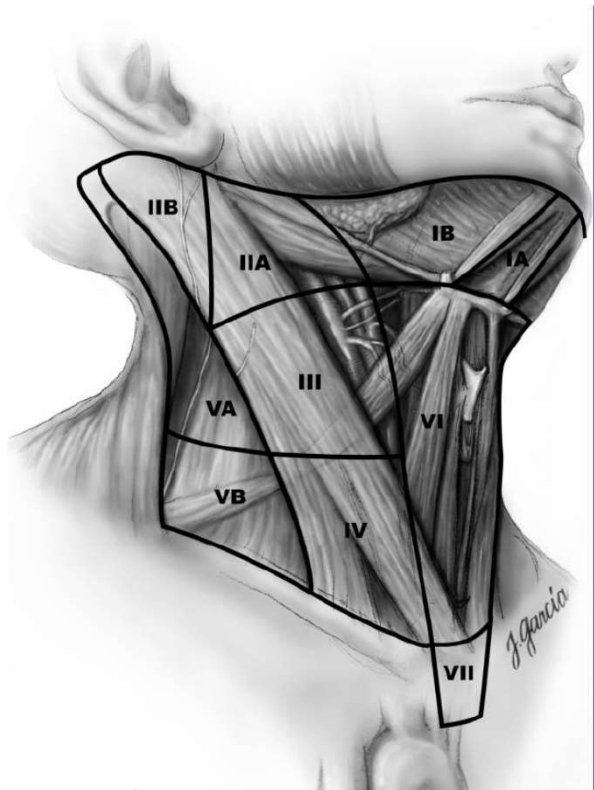


- I Submentoniano y submaxilar
- II Yugular Superior
- III Yugular Medio
- IV Yugular Inferior
- V Triángulo Posterior
- VI Central
- VII Mediastínico



Niveles ganglionares

Cáncer Papilar de Tiroides



VI Central

II Yugular Superior

IIA

III Yugular Medio

IV Yugular Inferior

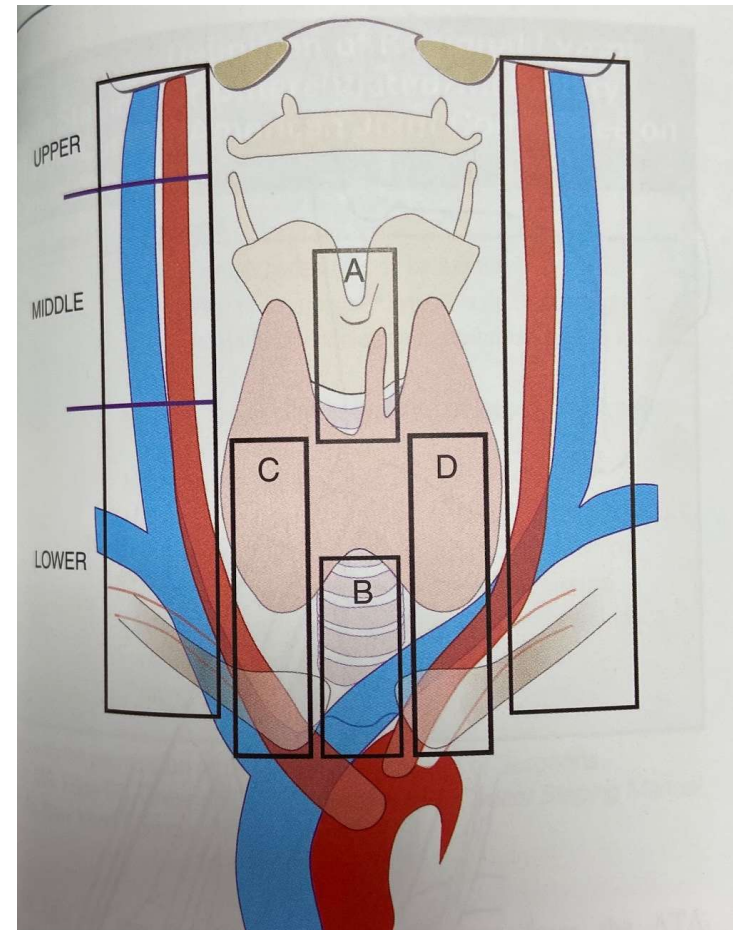
Si ganglios patológicos:

IIB

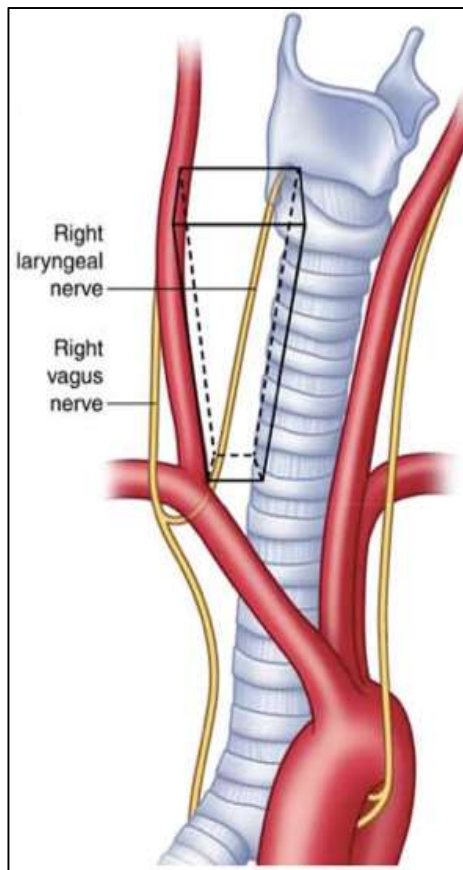
VB

Dissección del Compartimento Central

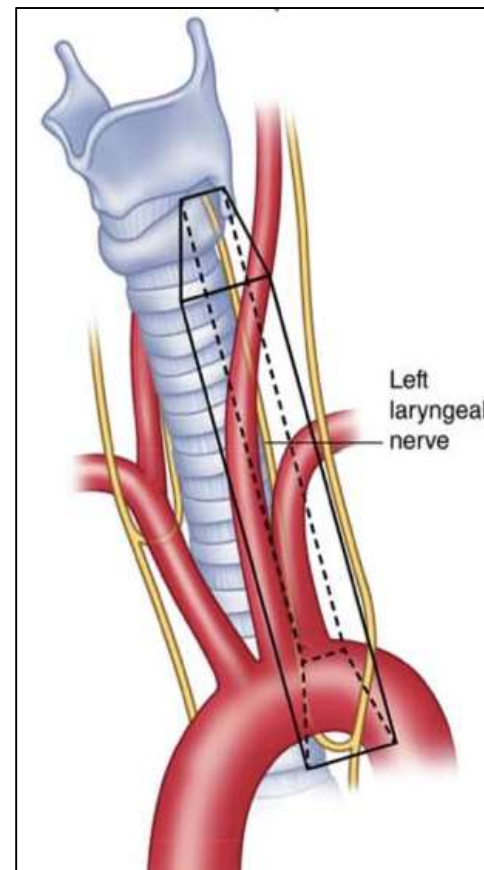
- Límites:
 - Superior: hueso hioides
 - Inferior: A. innominada
 - Laterales: A. carótida
- Grupos:
 1. Prelaringeos (A)
 2. Pretraqueales (B)
 3. Paratraqueales (C,D)



Dissección del Compartimento Central



Derecho

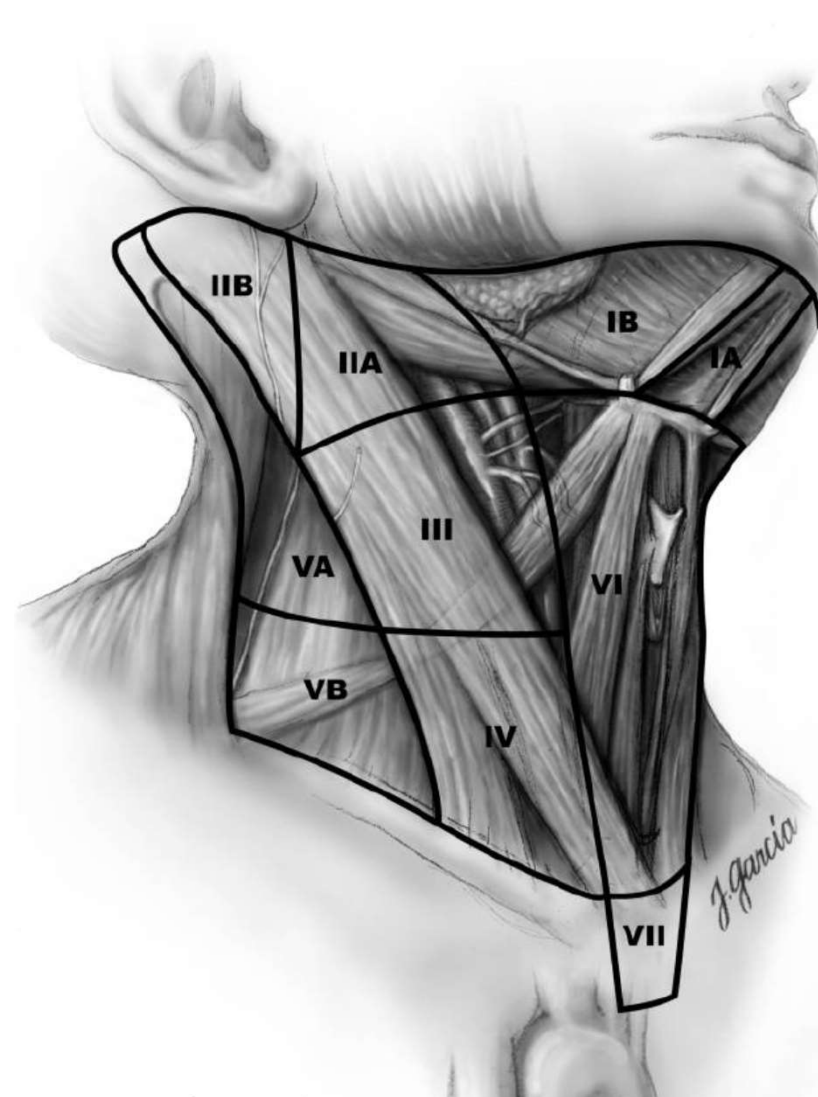


Izquierdo

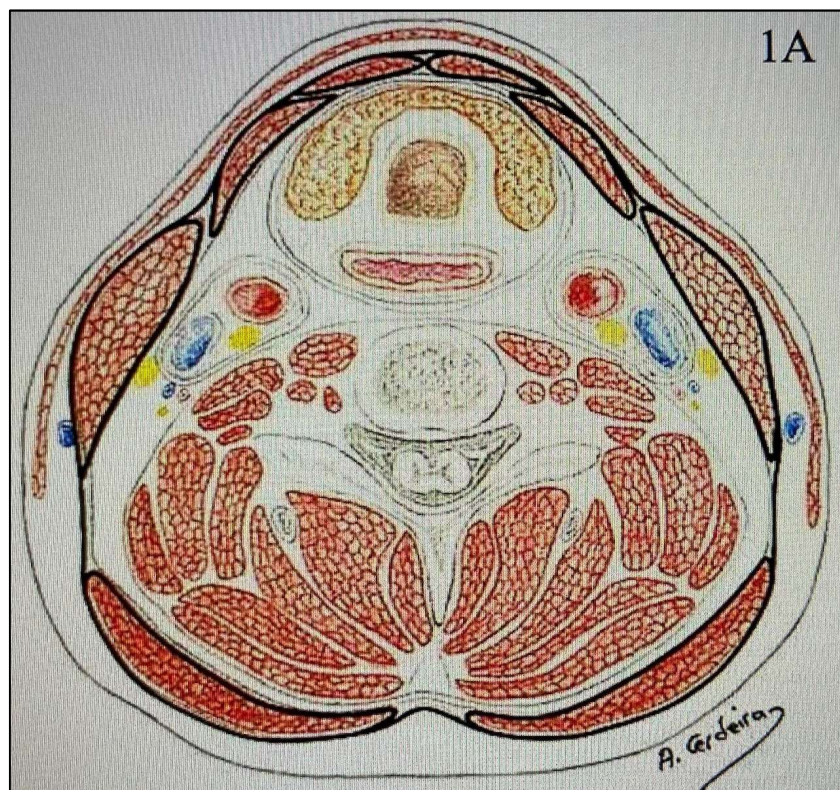
Dissección del Compartimento Central

Es necesario extirpar el Timo?....

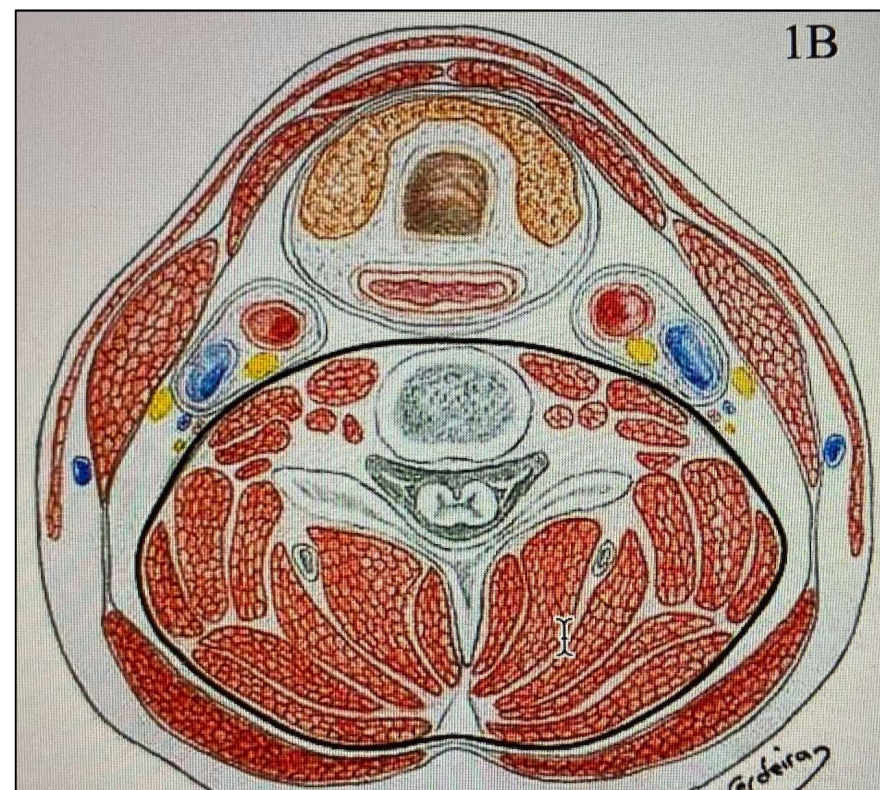
Disección del Compartimento Lateral



Compartimentos fasciales

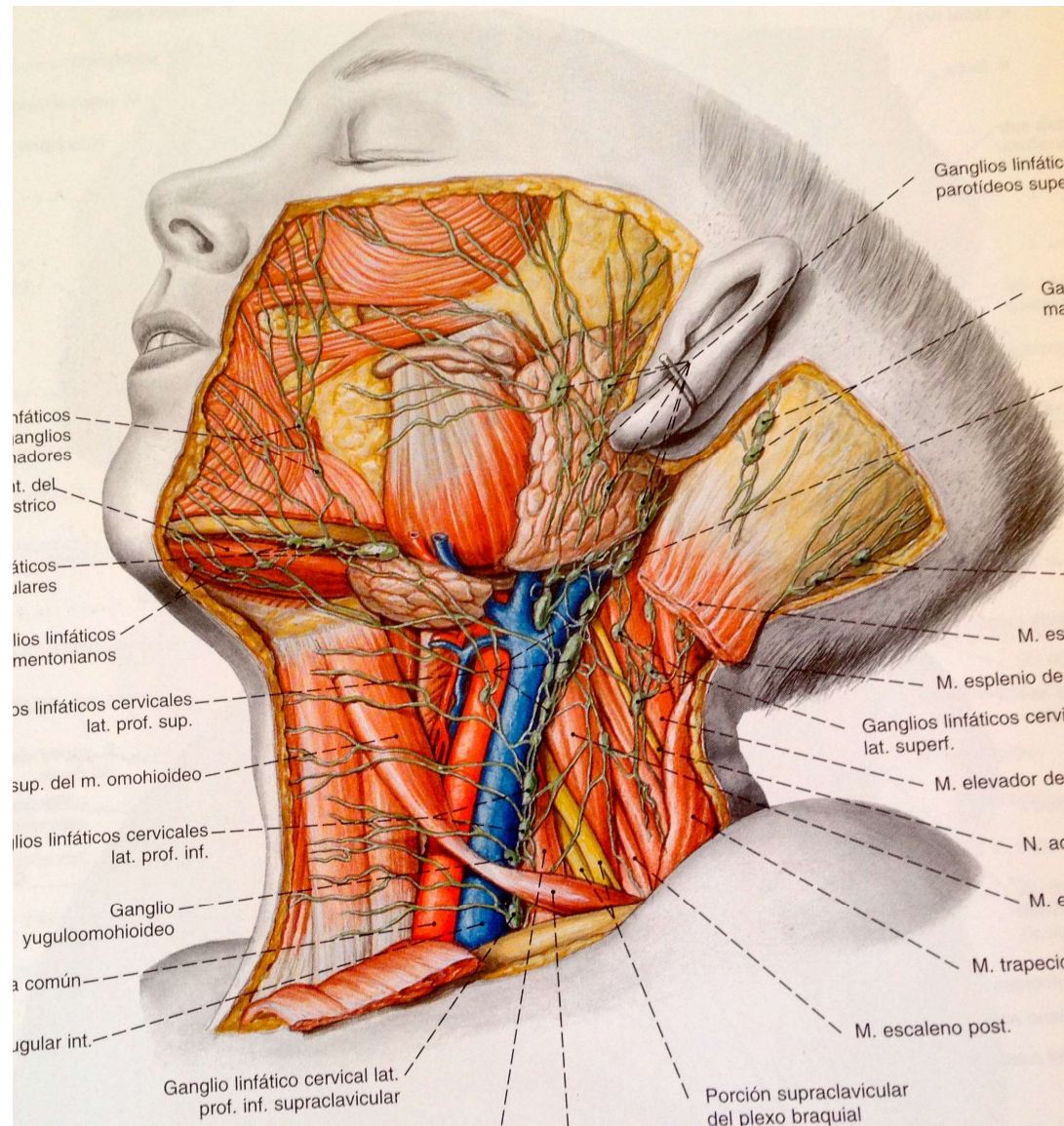


Fascia profunda: Capa superficial

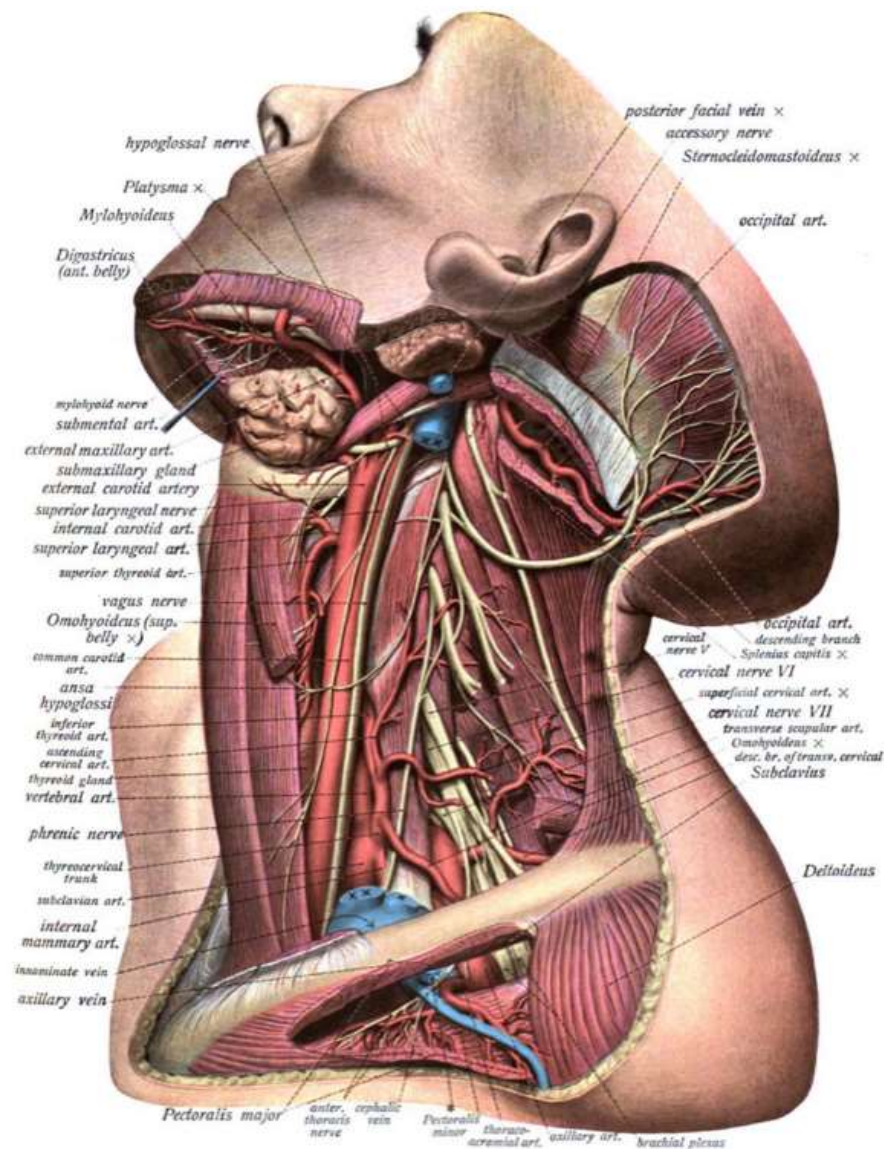


Fascia Profunda: Capa profunda

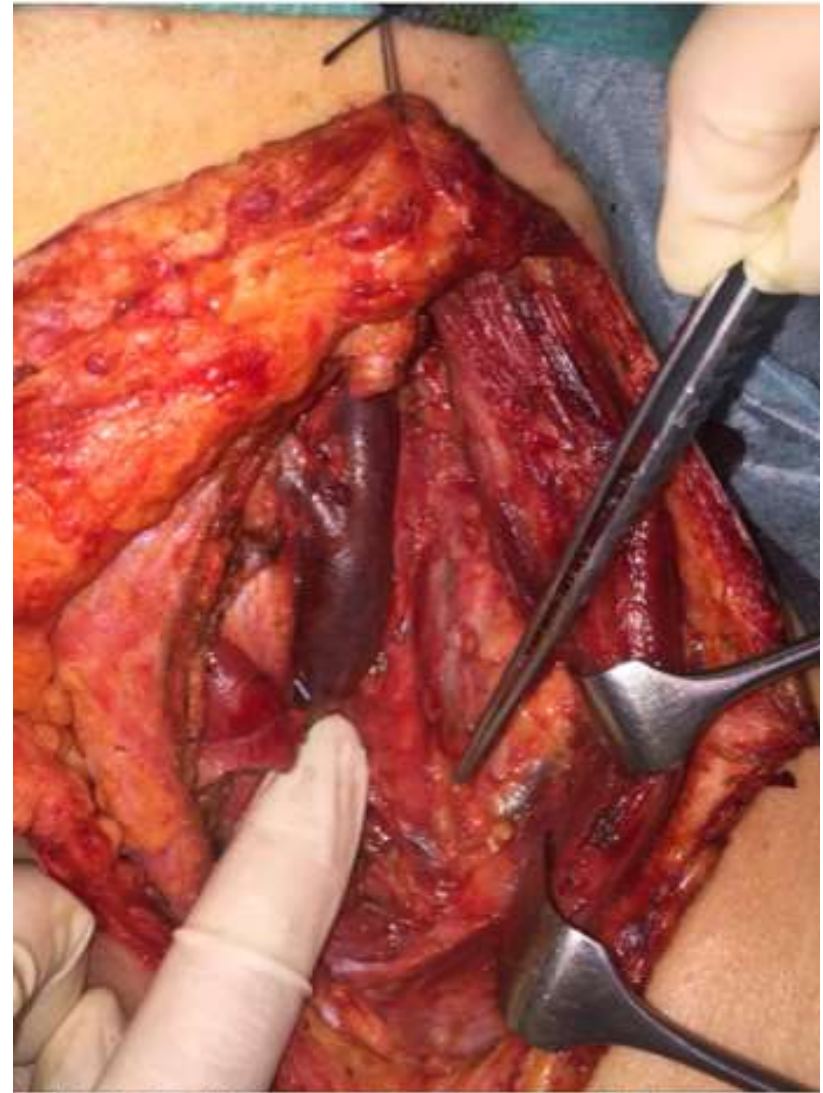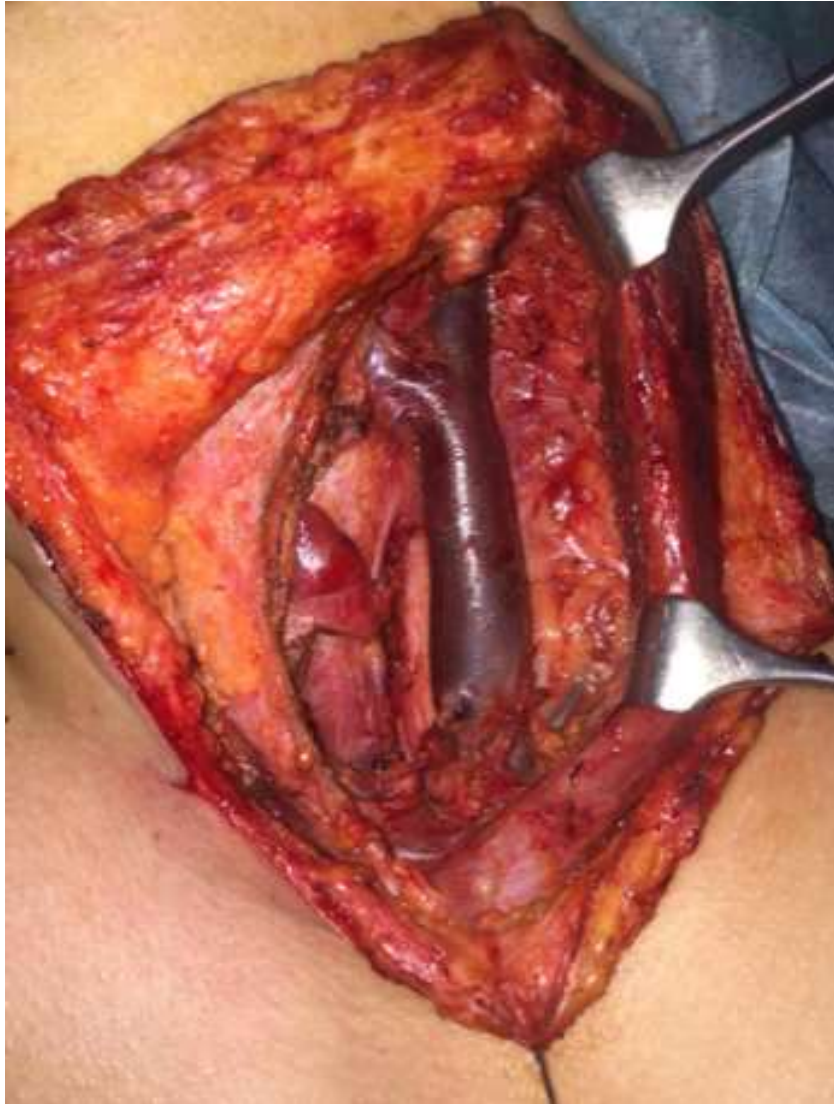Disección del Compartimento Lateral



Disección del Compartimento Lateral



Dissección del Compartimento Lateral

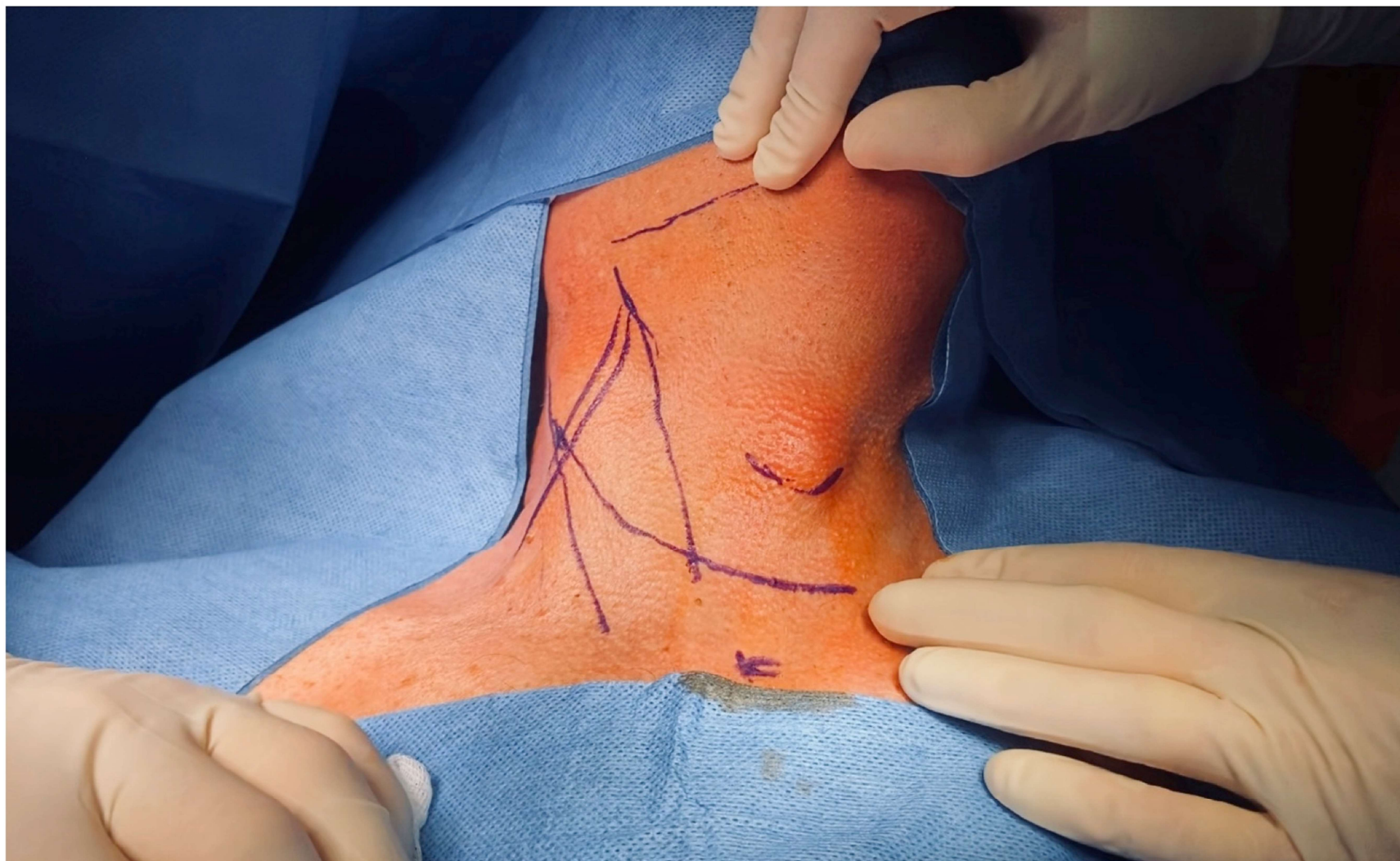


Disección del Compartimento Lateral

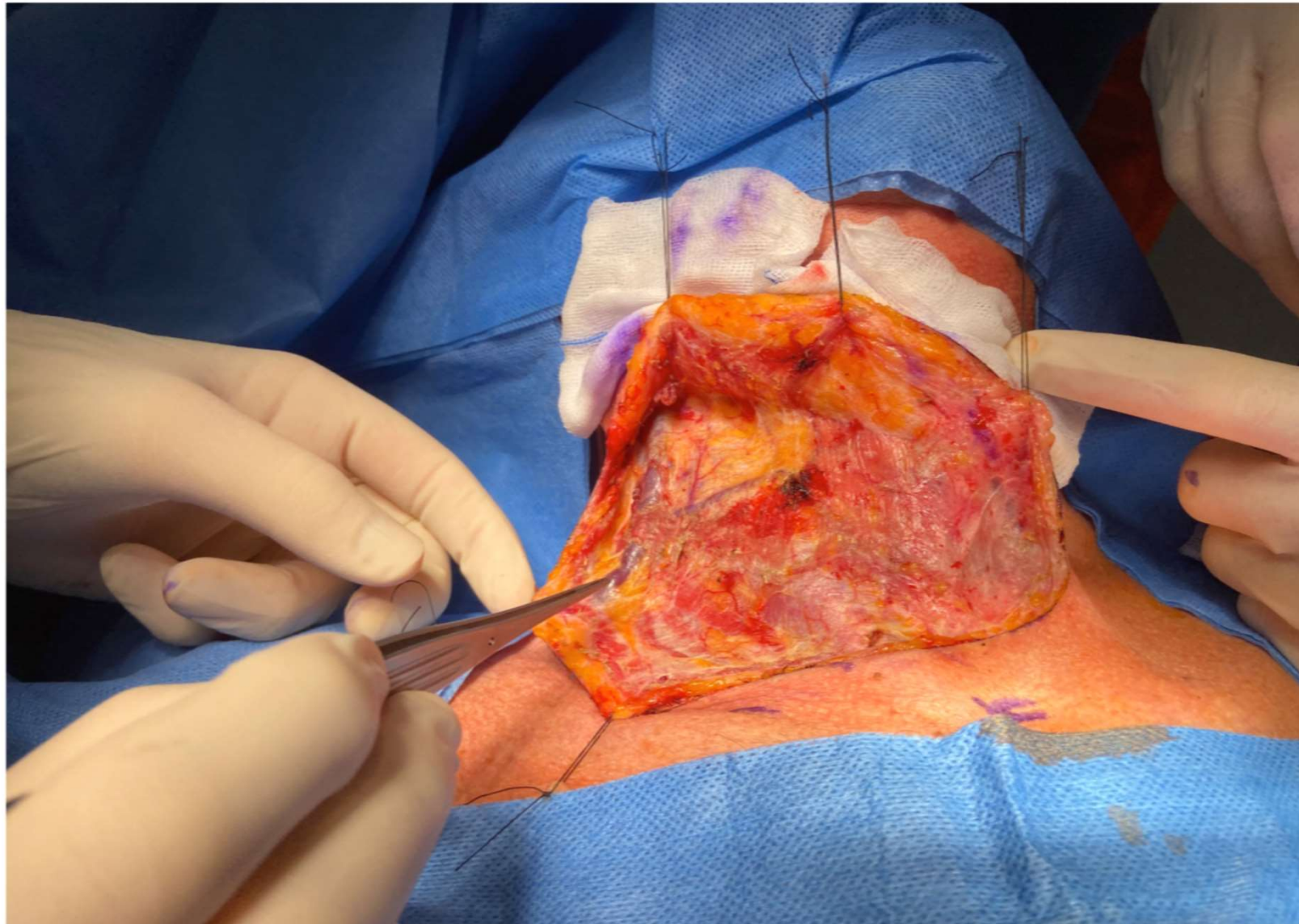
Pasos:

1. Planificar el tipo de incisión
2. Colgajo cutáneo, superior e inferior
3. Disección de la aponeurosis cervical anterior desde el ECM
4. Identificación y sección del Ms. Omohioideo (III)
5. Localización del N. Espinal accesorio: niveles IIA y IIB
6. Niveles III y IV: plexo cervical, braquial, ms. escalenos y n. frénico
7. Disección de la fascia vaina carotídea (identificación de la vena yugular carótida y vago)

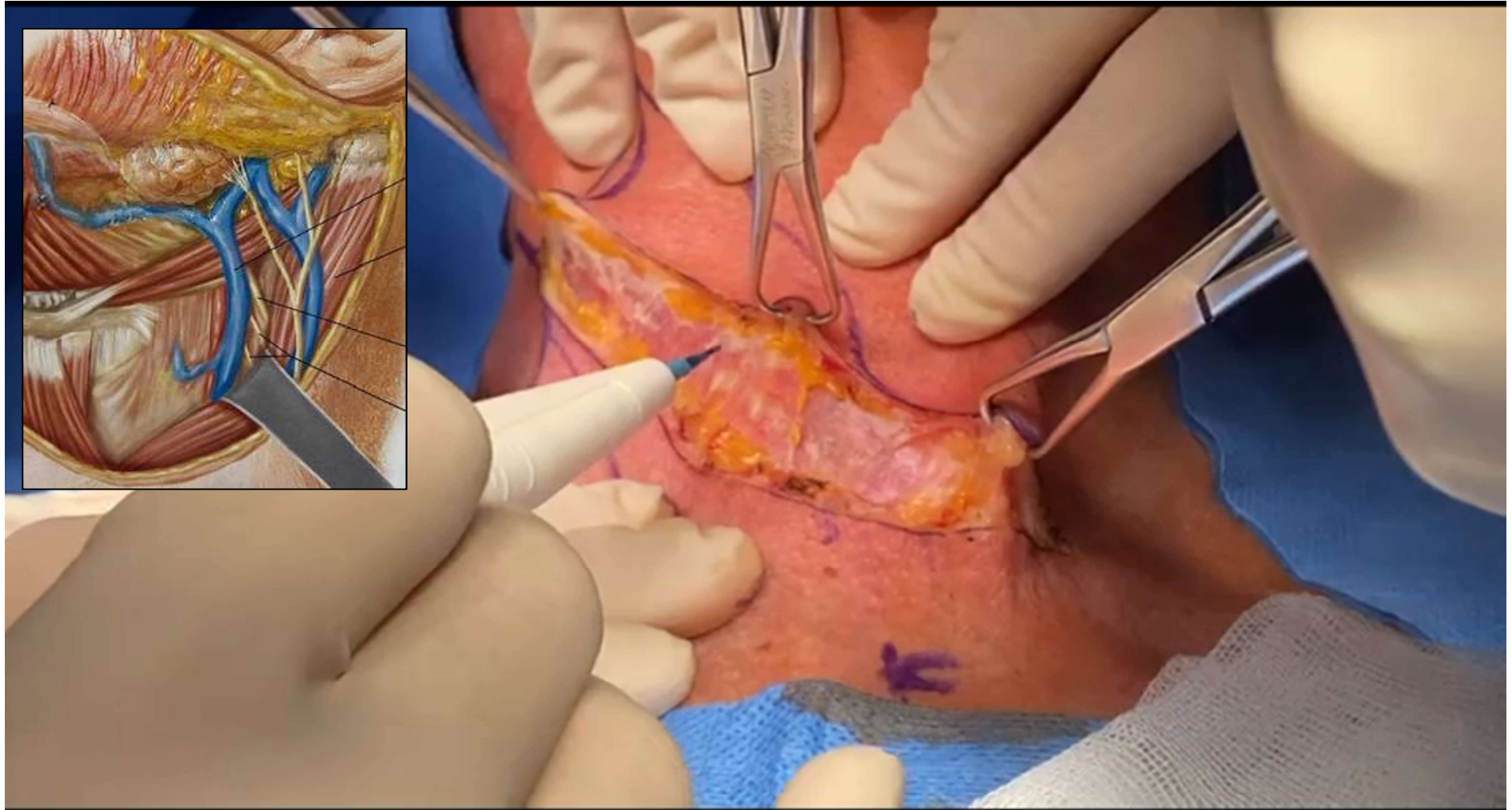
PASO 1: Planificar campo e incisión



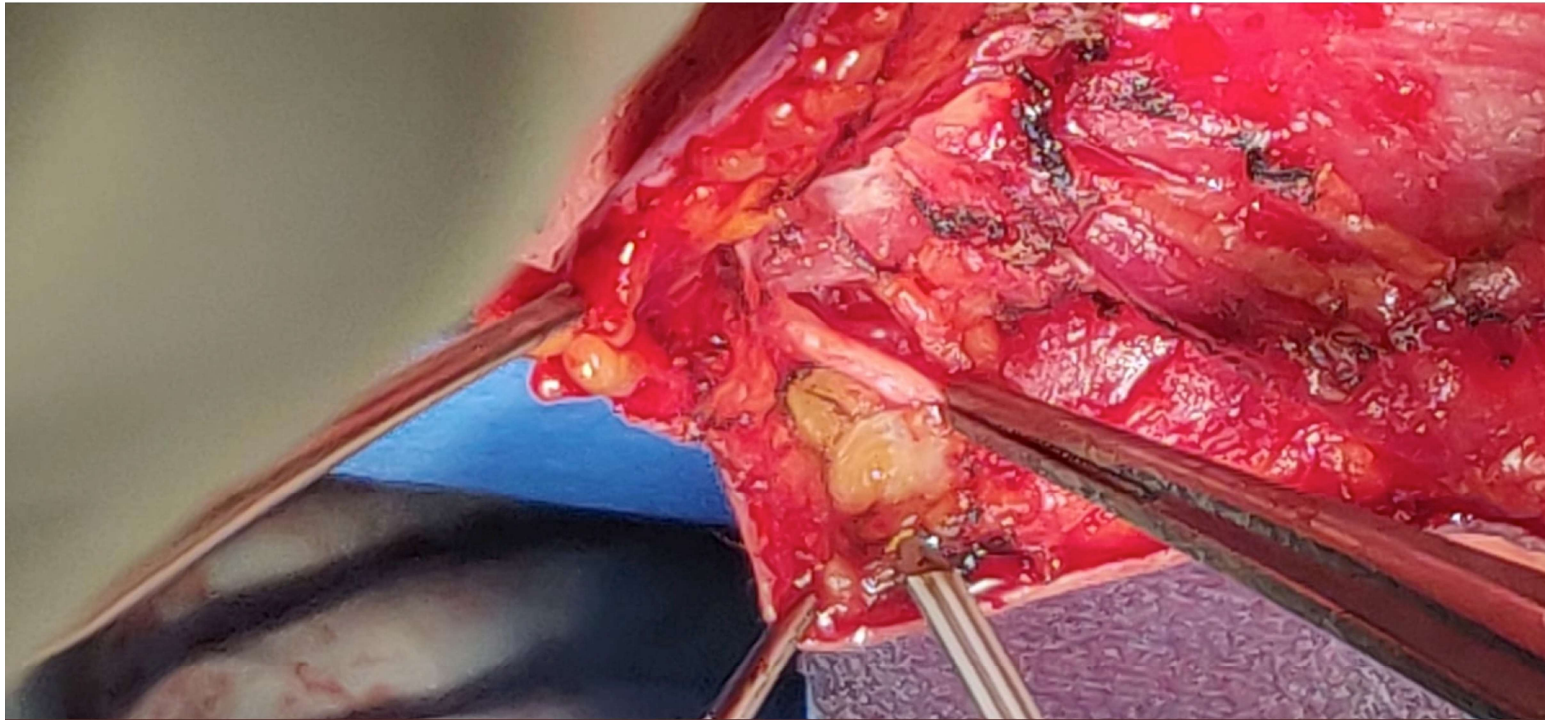
PASO 2: Realización de los colgajos



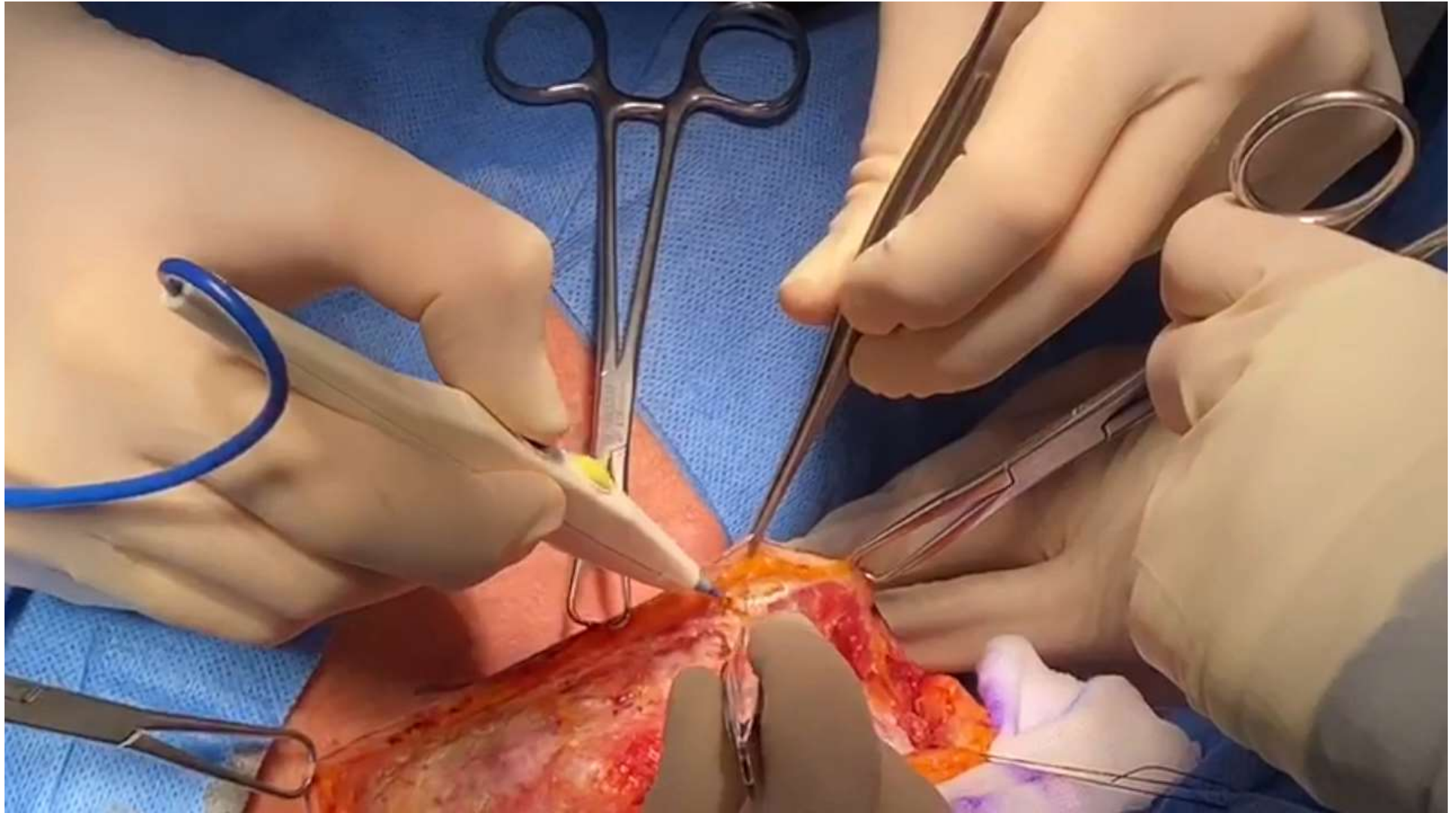
Colgajo Superior



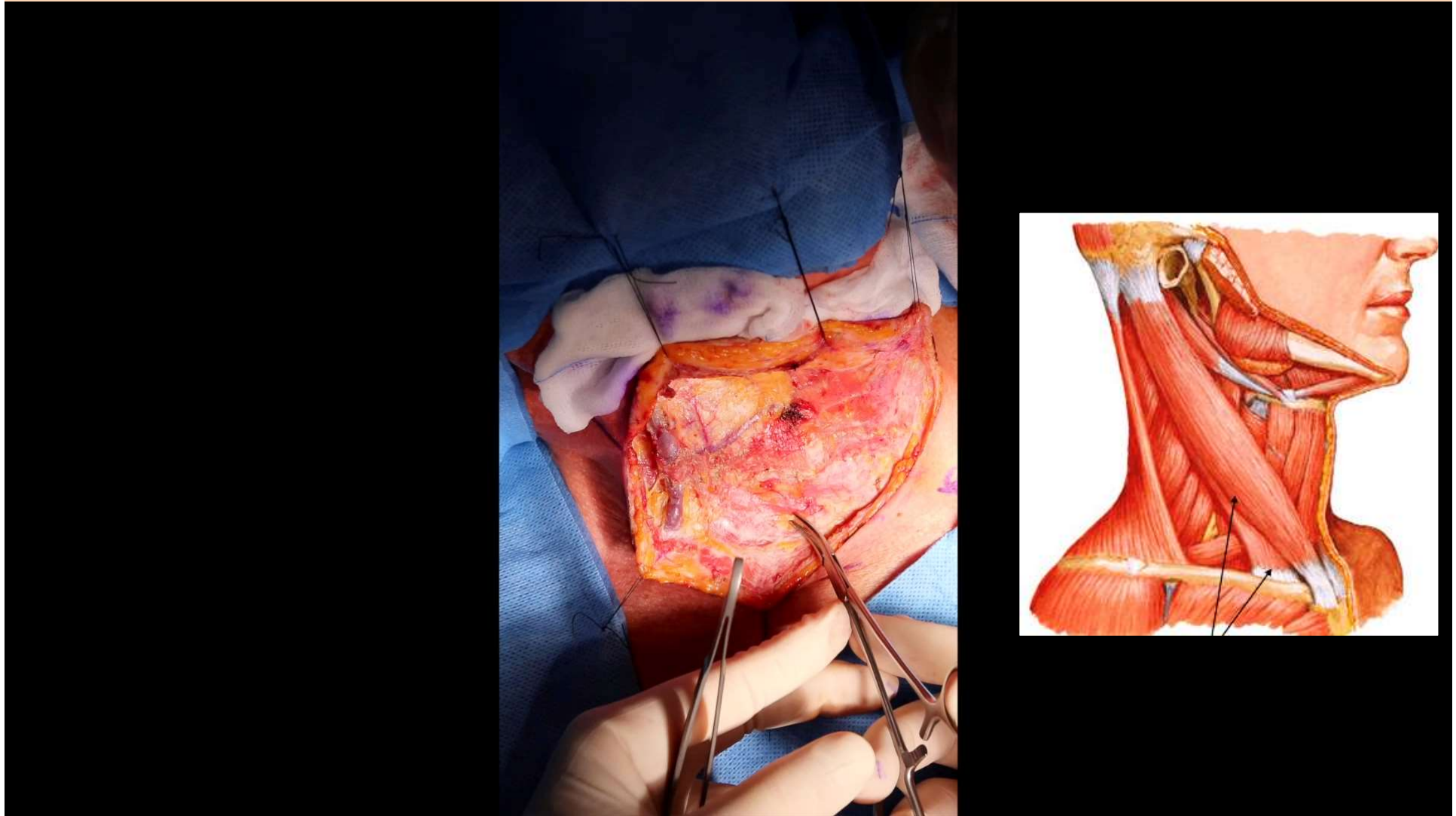
Colgajo Superior



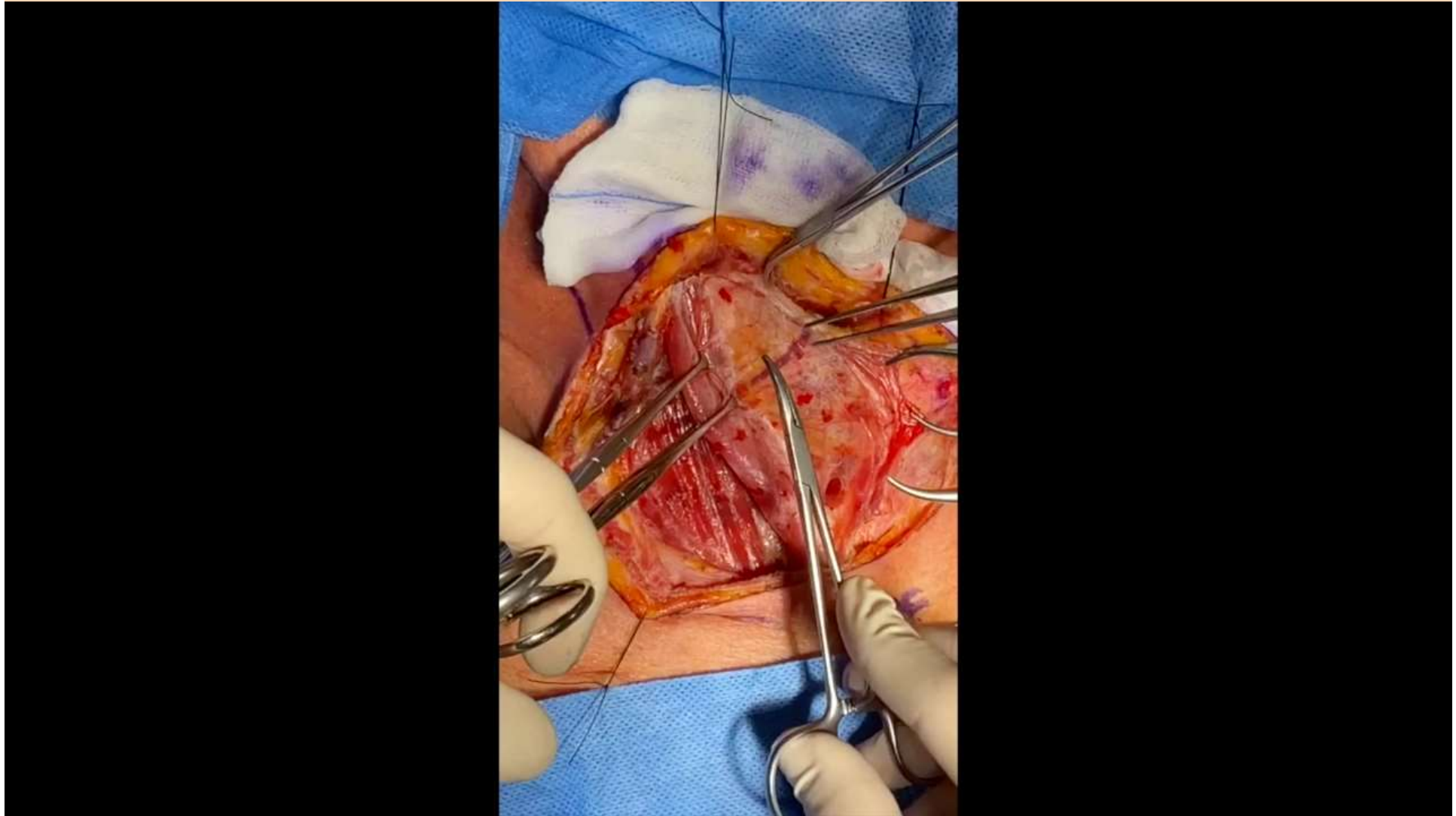
Colgajo Inferior



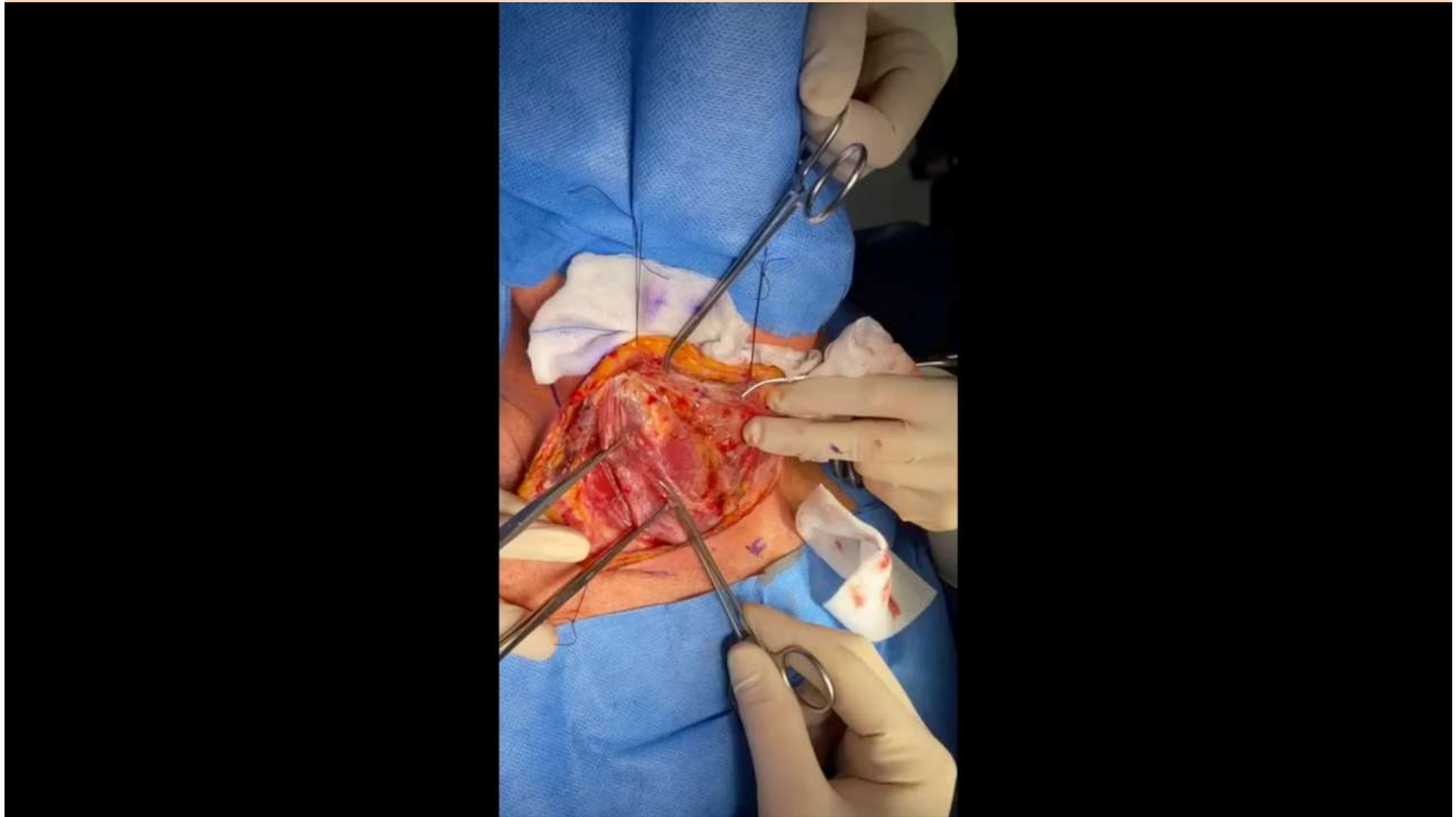
PASO 2: Disección de la aponeurosis ECM



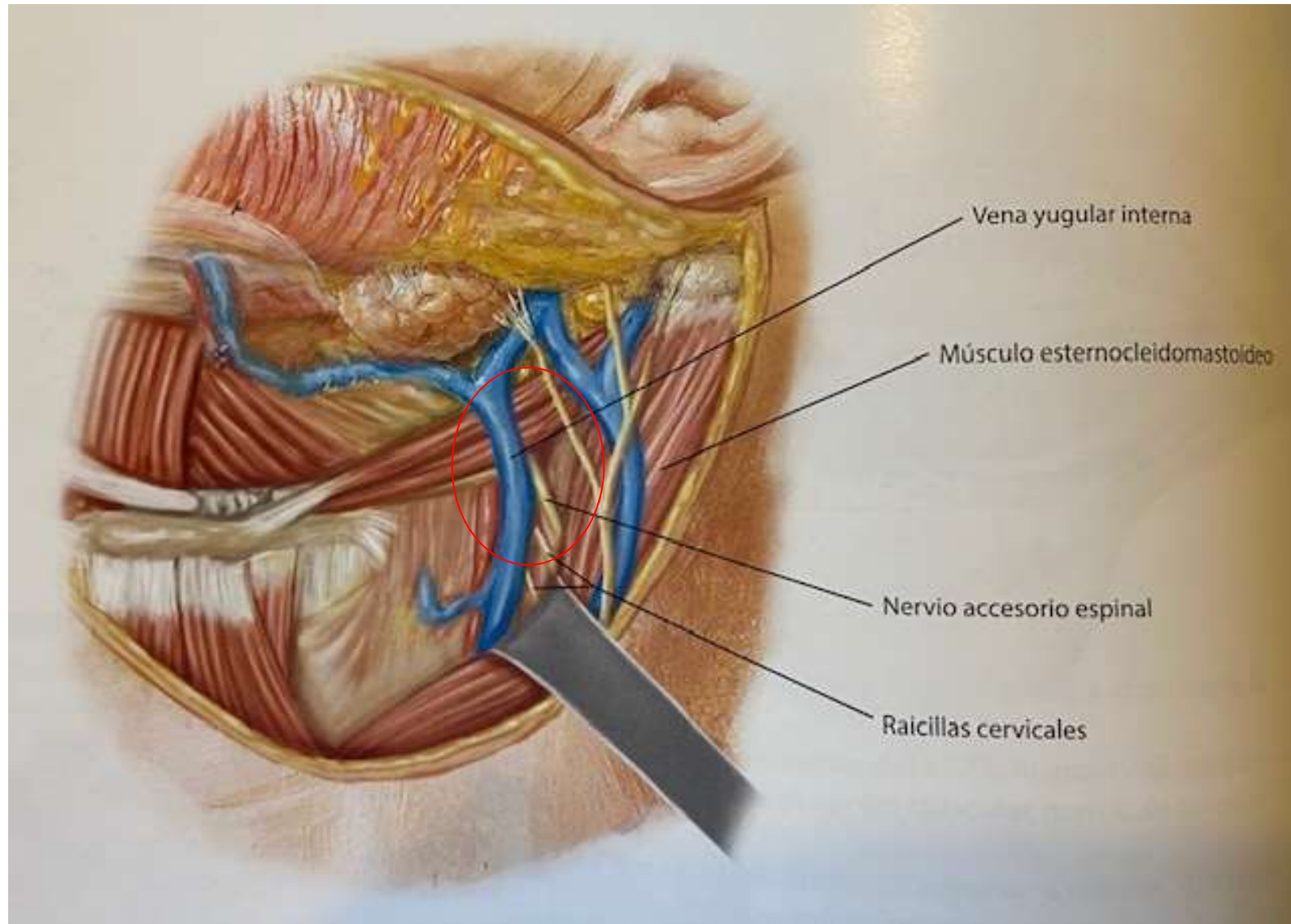
PASO 2: Disección de la aponeurosis ECM



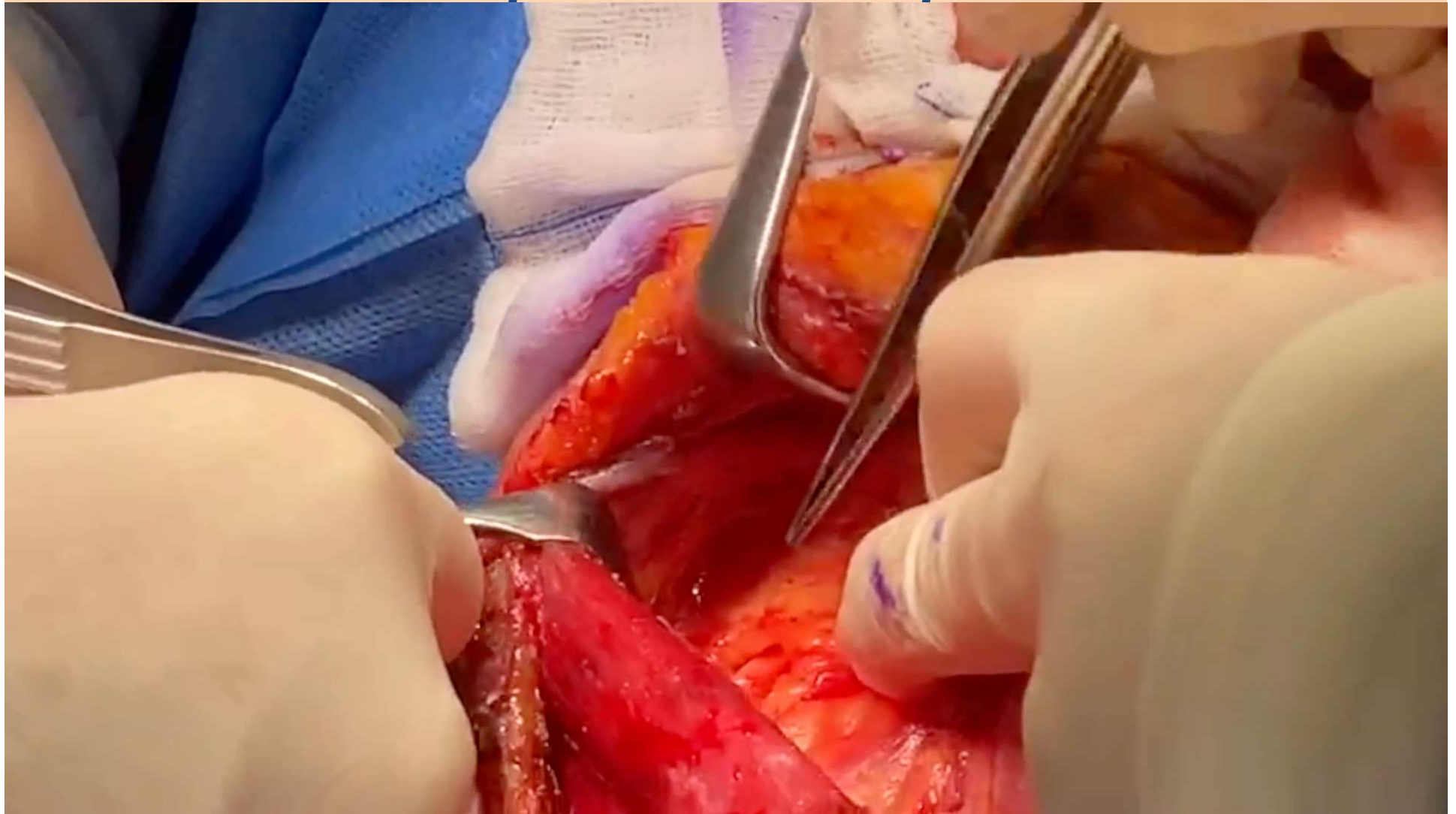
PASO 3: Identificación y sección del Omohiideo



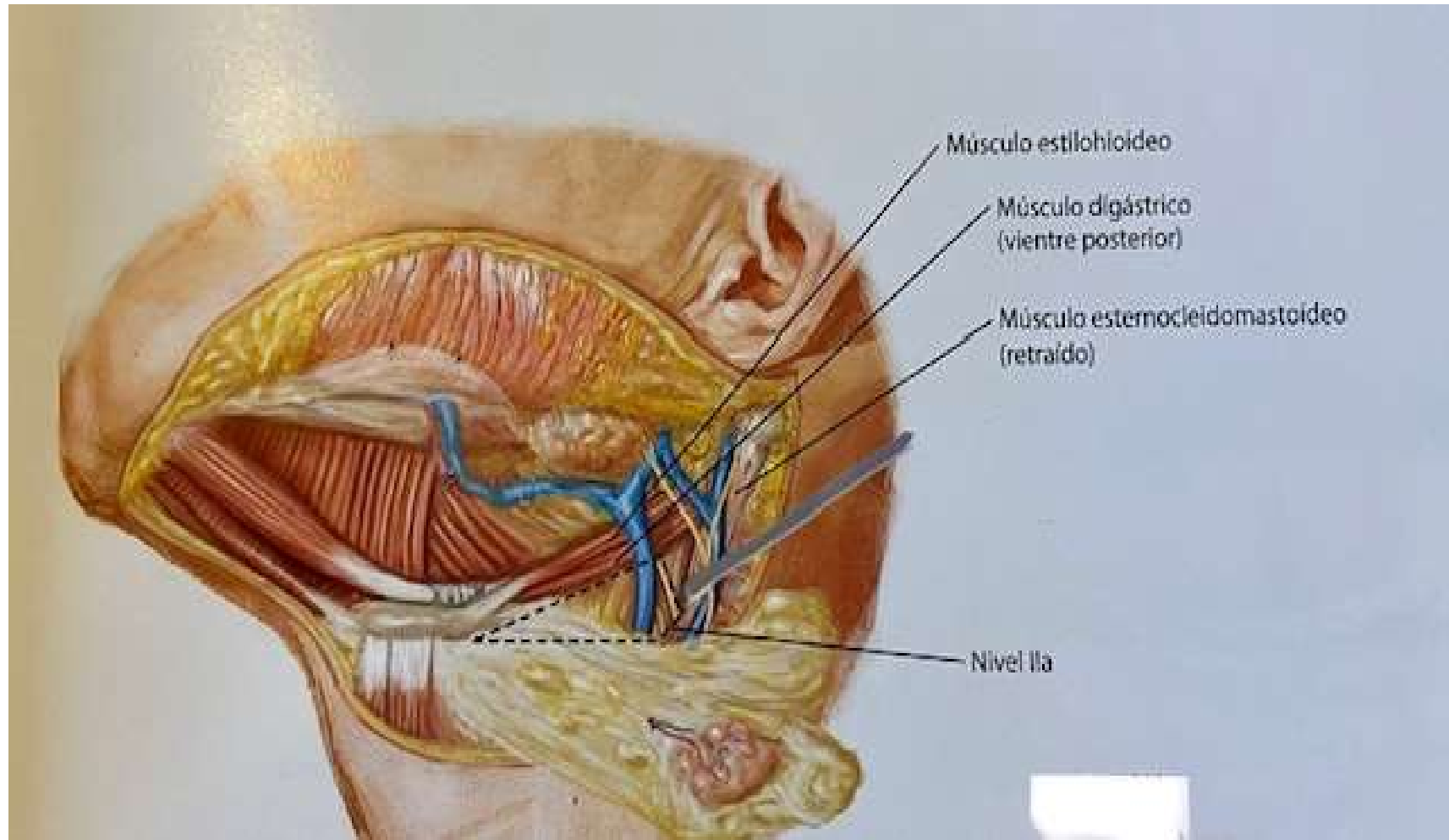
PASO 4: Búsqueda del N. Espinal



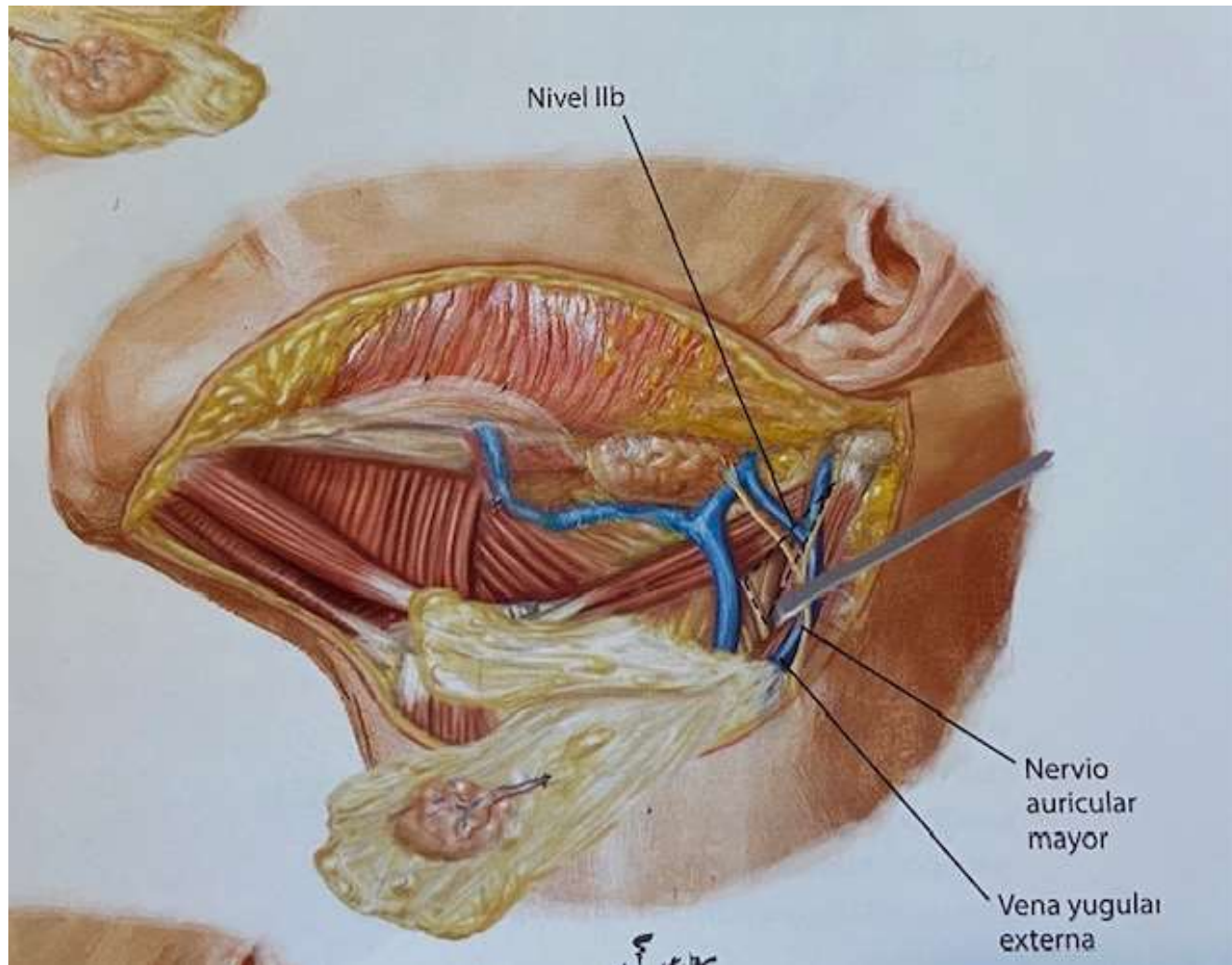
Disección de la fascia cervical media Búsqueda del N. Espinal



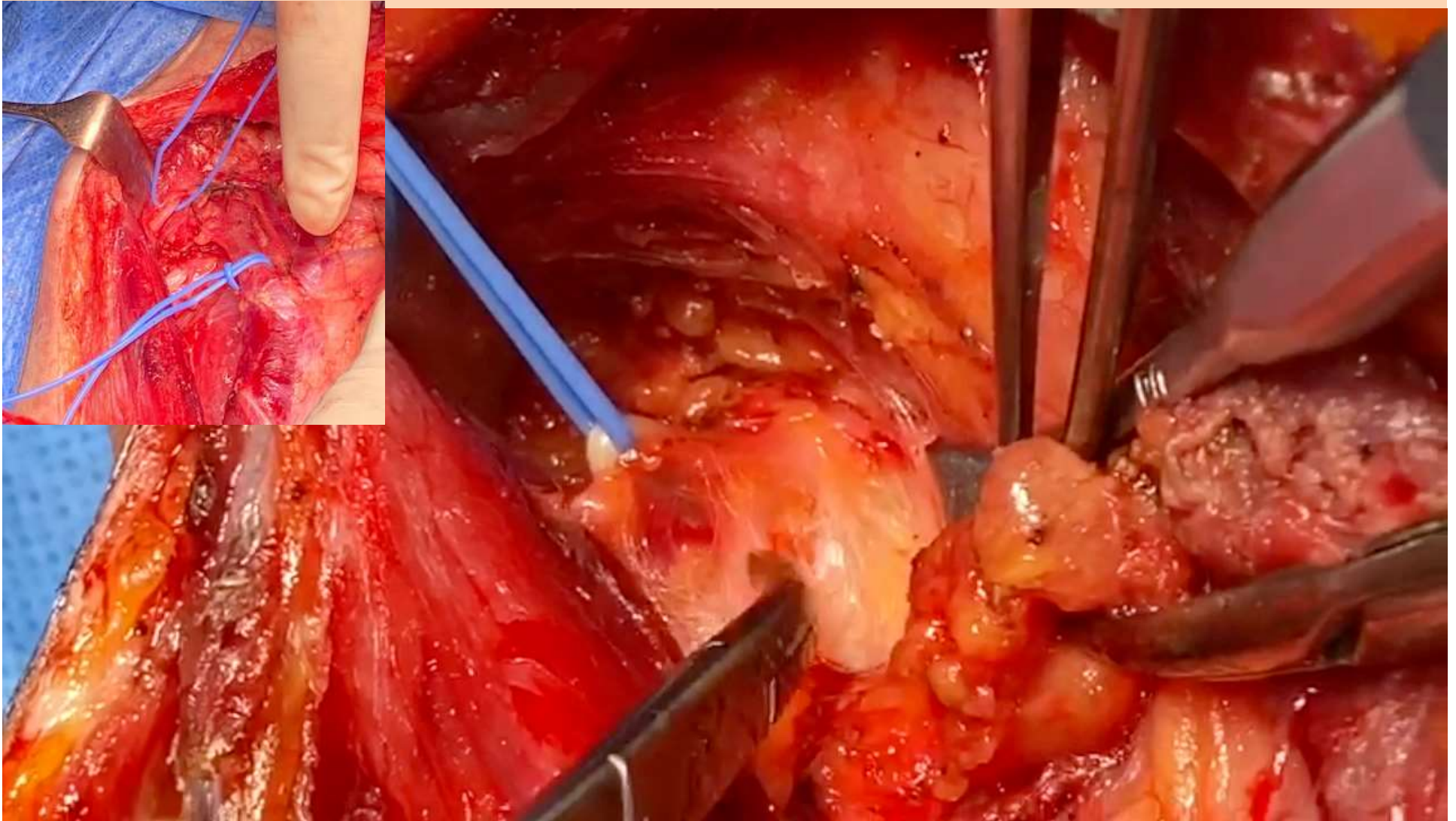
Compartimento IIA



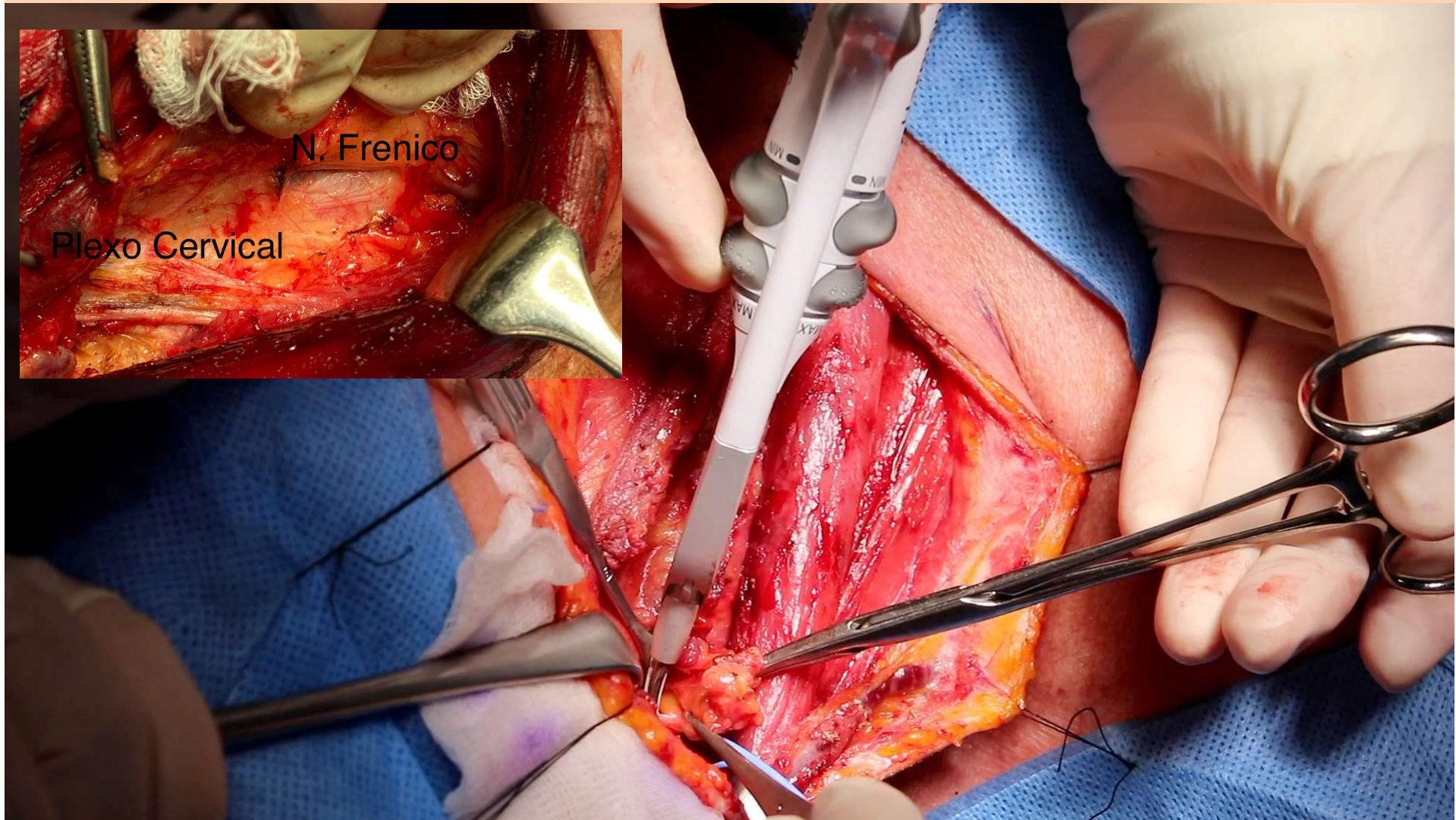
Compartimento IIB



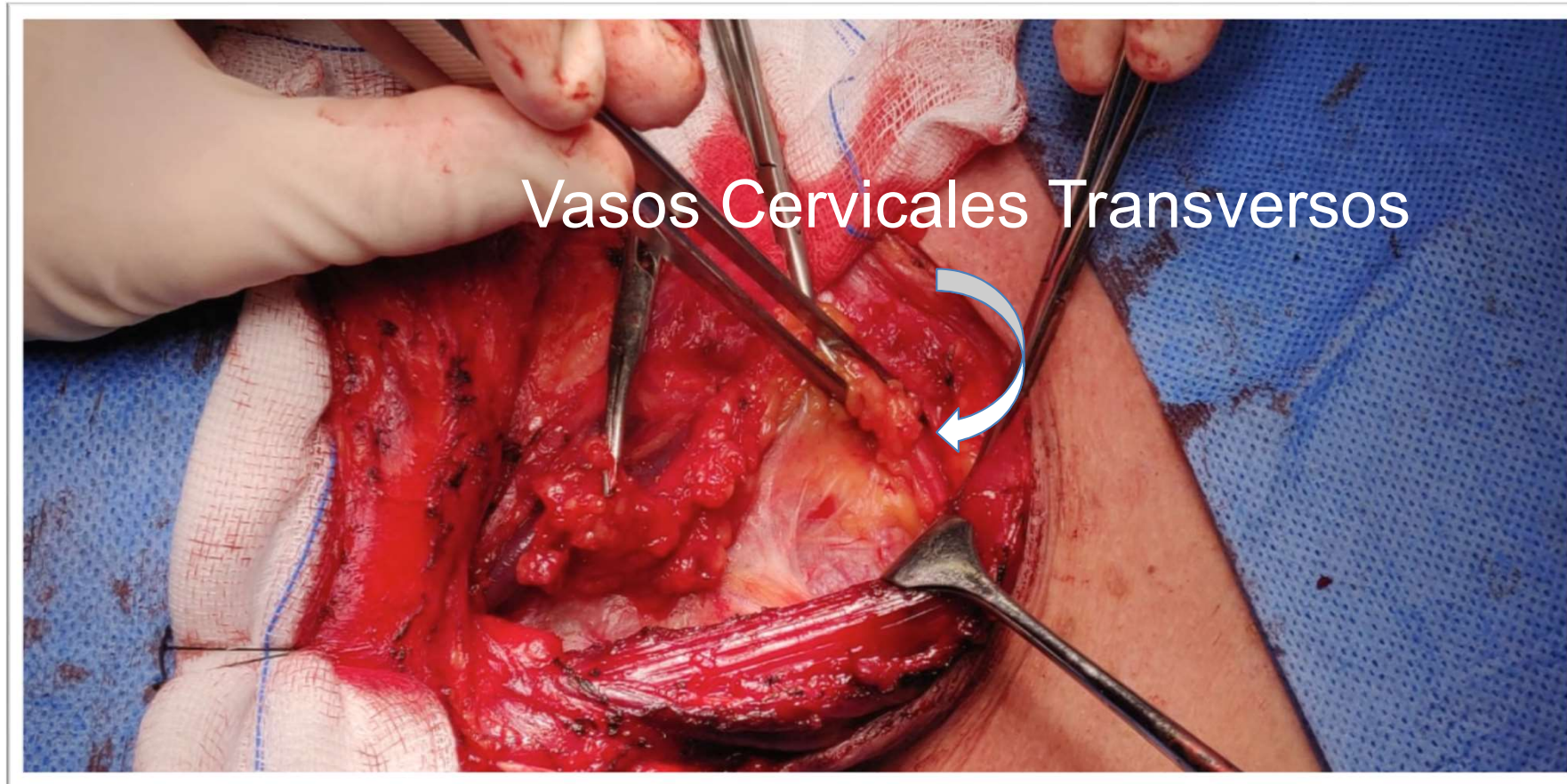Dissección compartimento IIA y IIB



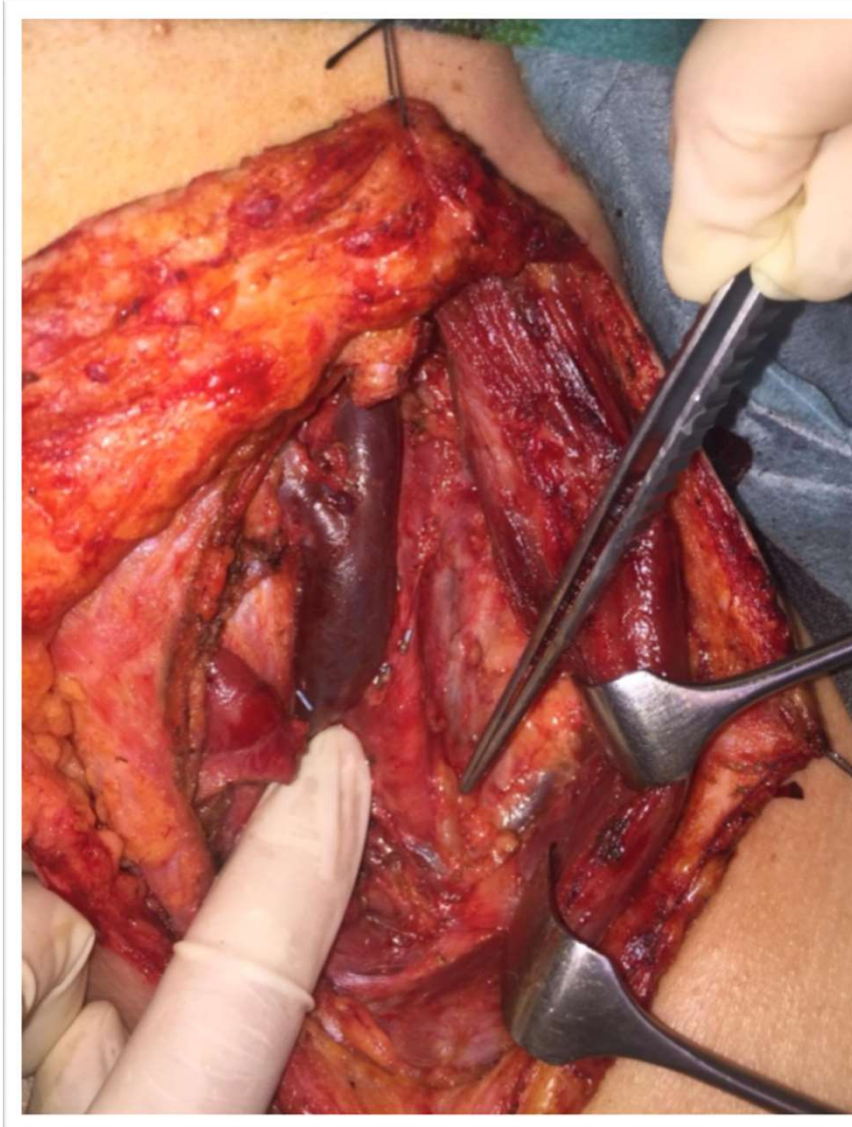
Dissección compartimento III y IV



Dissección compartimento III y IV

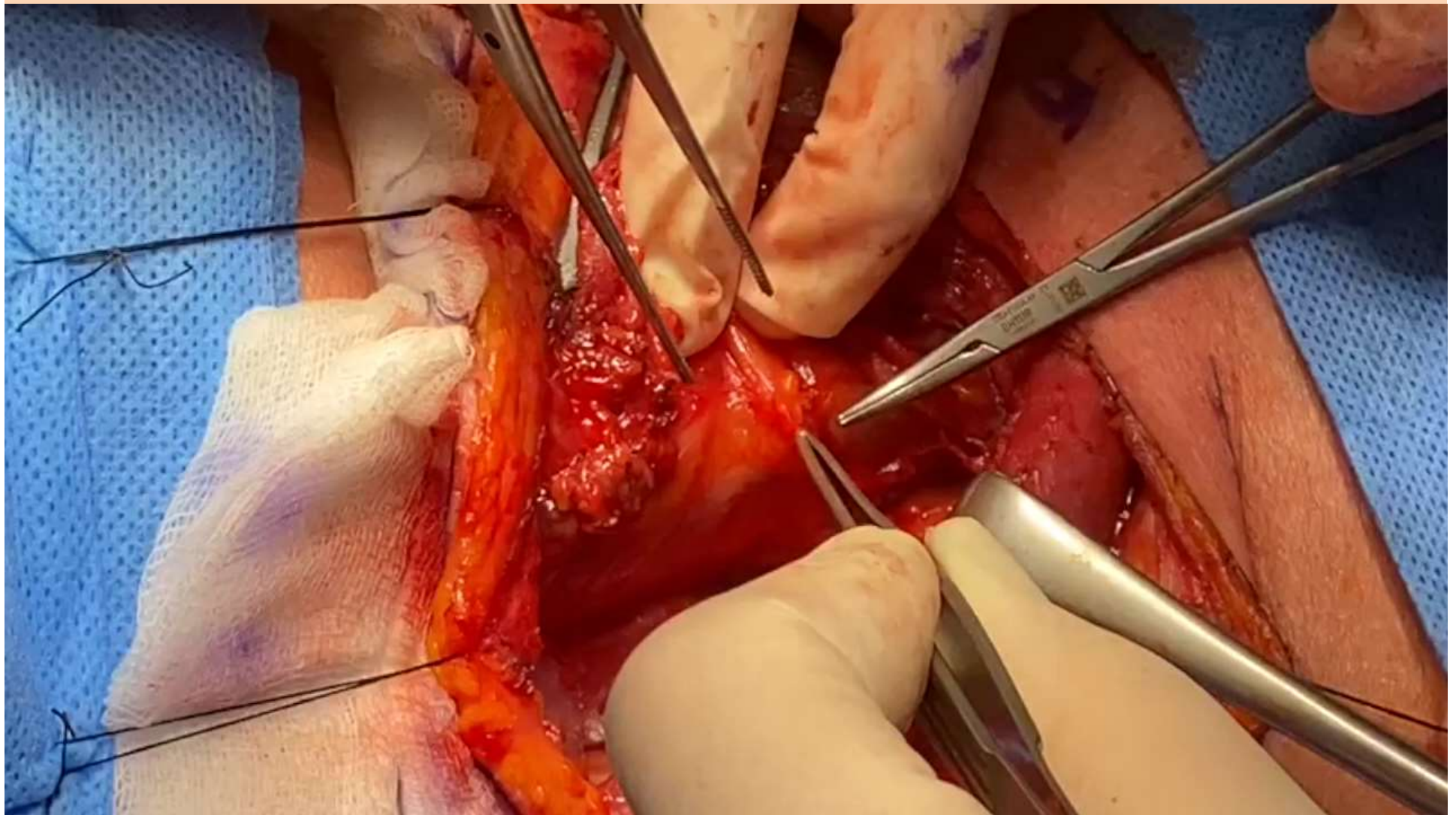


Disección compartimento III y IV

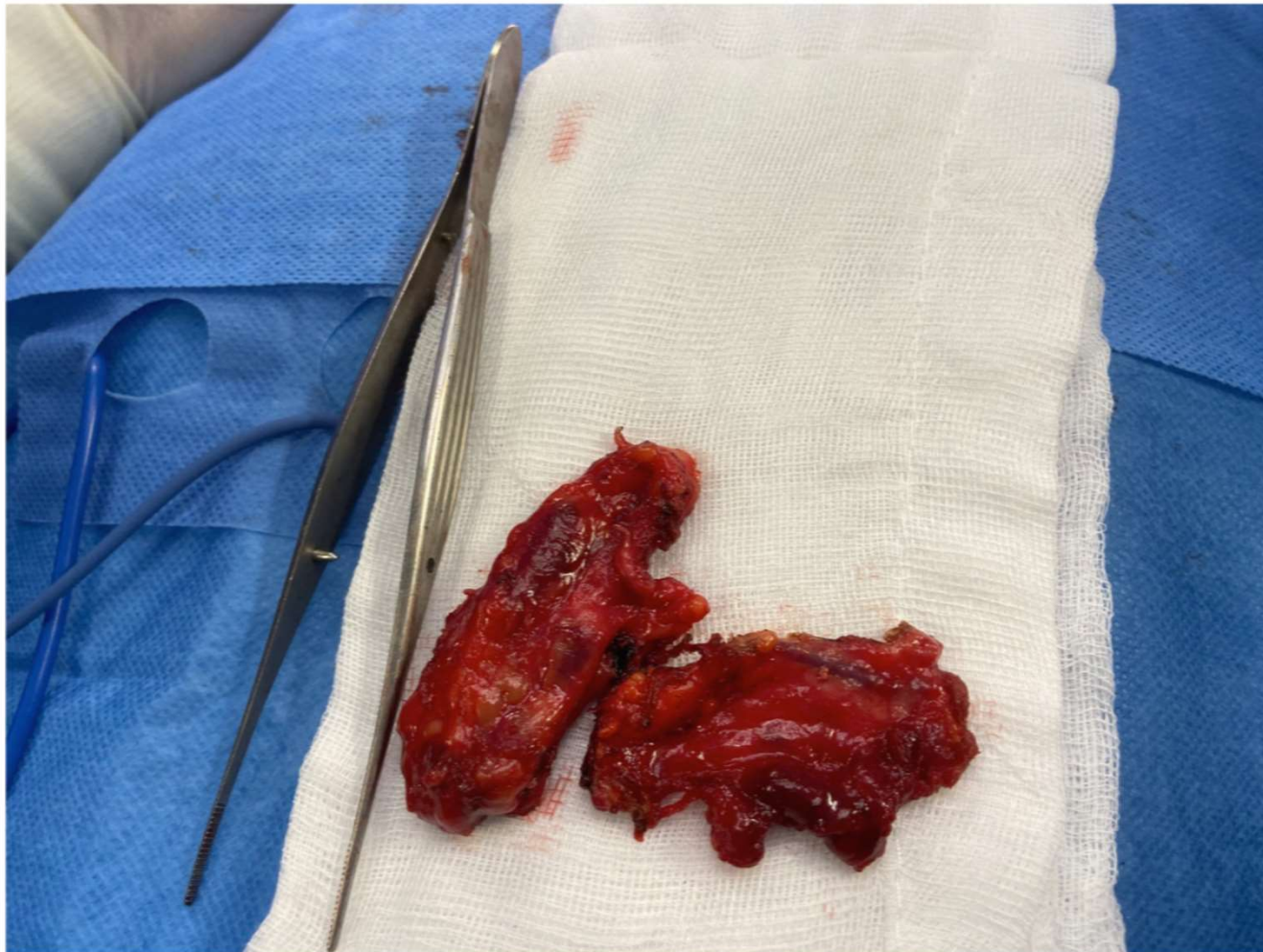

Conducto Torácico

Dissección vena yugular interna



Pieza y campo de disección



Pieza y campo de disección

